


Дупилумаб: основные аспекты применения при T2-опосредованных заболеваниях

О.М. Курбачева, <https://orcid.org/0000-0003-3250-0694>, kurbacheva@gmail.com

М.Е. Дынева , <https://orcid.org/0000-0003-1965-8446>, amanturliva.miramgul@mail.ru

Н.И. Ильина, <https://orcid.org/0000-0002-3556-969X>, instimmun@yandex.ru

Государственный научный центр «Институт иммунологии»; 115522, Россия, Москва, Каширское шоссе, д. 24

Резюме

Высокий темп роста заболеваемости бронхиальной астмой (БА), полипозным риносинуситом (ПРС), atopическим дерматитом (АтД), эозинофильным эзофагитом и другими заболеваниями, в основе которых лежит T2-воспаление, привел к разработке генно-инженерных препаратов, нацеленных на отдельные и специфические компоненты воспаления. Одни из ведущих позиций в патогенезе T2-опосредованных заболеваний занимают интерлейкины – ИЛ-4 и ИЛ-13, что объясняет перспективность изучения данных цитокинов для создания анти-ИЛ-4/ИЛ-13-моноклональных антител.

Первым зарегистрированным иммунобиологическим препаратом, направленным против α -субъединицы рецептора ИЛ-4 (ИЛ-4R α), общей для рецепторных комплексов ИЛ-4 и ИЛ-13, является дупилумаб – полностью человеческое моноклональное антитело. Дупилумаб блокирует передачу сигналов ИЛ-4 через рецепторы I типа (ИЛ-4R α/γ c) и общую передачу сигналов ИЛ-4 и ИЛ-13 через рецепторы II типа (ИЛ-4R α /ИЛ-13R α), т.к. сигнальный путь ИЛ-4/ИЛ-13/STAT6 играет решающую роль при T2-воспалении. Кроме того, ИЛ-4 и ИЛ-13 секретируются несколькими клетками и, наряду с другими T2-цитокинами, а также при участии ИЛ-33, ИЛ-25 и TSLP (тимический стромальный лимфопоэтин) могут стимулировать клетки к их дальнейшей секреции провоспалительных цитокинов, способствуя поддержанию воспалительного процесса.

В настоящее время дупилумаб изучен по меньшей мере у 3 000 пациентов при БА, АтД, ПРС и эозинофильном эзофагите, показав приемлемый профиль безопасности в плацебо-контролируемых исследованиях во всем мире.

В данной статье мы осветили результаты многочисленных клинических исследований и наблюдений, которые доказали эффективность и безопасность применения дупилумаба при БА, АтД, ПРС, пруриго, эозинофильном эзофагите и эозинофильной пневмонии.


Ключевые слова: ИЛ-4, ИЛ-13, atopический дерматит, бронхиальная астма, полипозный риносинусит, пруриго, эозинофильный эзофагит, эозинофильная пневмония, дупилумаб, биологическая терапия

Для цитирования: Курбачева О.М., Дынева М.Е., Ильина Н.И. Дупилумаб: основные аспекты применения при T2-опосредованных заболеваниях. *Медицинский совет*. 2021;(16):186–196. <https://doi.org/10.21518/2079-701X-2021-16-186-196>.

Конфликт интересов: авторы заявляют об отсутствии конфликта интересов.

Dupilumab: basic aspects and applications to T2-mediated diseases

Oksana M. Kurbacheva, <https://orcid.org/0000-0003-3250-0694>, kurbacheva@gmail.com

Miramgul E. Dyneva , <https://orcid.org/0000-0003-1965-8446>, amanturliva.miramgul@mail.ru

Natalia I. Ilina, <https://orcid.org/0000-0002-3556-969X>, instimmun@yandex.ru

National Research Center – Institute of Immunology; 24, Kashirskoe Shosse, Moscow, 115522, Russia

Abstract

The asthma, chronic rhinosinusitis with nasal polyps (CRSwNP), atopic dermatitis (AD), eosinophilic esophagitis and other diseases based on T2-inflammation are a widespread in the world. It has led to the development of genetically engineered drugs aimed at individual and specific components of inflammation. One of the leading positions in the pathogenesis of T2-mediated diseases is occupied by interleukin (IL)-4 and IL-13, which explains the prospects of studying these cytokines for the creation of anti-IL-4/IL-13 monoclonal antibodies.

The first immunobiological drug was registered to direct against the α subunit of the IL-4 receptor (IL-4R α), common to both IL-4 and IL-4/IL-13 receptor complexes is dupilumab which is a fully human monoclonal antibody. Dupilumab targets the IL-4 receptor alpha chain (IL-4R α), common to both IL-4R complexes: type 1 (IL-4R α/γ c; IL-4 specific) and type 2 (IL-4R α /IL-13R α 1; IL-4 and IL-13 specific). Because the IL-4/IL-13/STAT6 signaling pathway plays a significant role in T2 inflammation. IL-4 and IL-13 are secreted by several cells and, along with other T2 cytokines, as well as with the participation of IL-33, IL-25 and TSLP can stimulate cells to further secrete pro-inflammatory cytokines, contributing to the maintenance of the inflammatory process.

Currently, dupilumab has been studied in at least 3,000 patients with asthma, AD, CRSwNP and eosinophilic esophagitis. The results of investigation show an acceptable safety profile in placebo-controlled studies worldwide.

In this article, we have highlighted the results of numerous clinical studies and observations that have proven the effectiveness and safety of the use of dupilumab in asthma, AD, CRSwNP, prurigo, eosinophilic esophagitis and eosinophilic pneumonia.

Keywords: IL-4, IL-13, atopic dermatitis, asthma, chronic rhinosinusitis with nasal polyps, prurigo nodularis, eosinophilic esophagitis, eosinophilic pneumonia, dupilumab, biological therapy

For citation: Kurbacheva O.M., Dyneva M.E., Ilina N.I. Dupilumab: basic aspects and applications to T2-mediated diseases. *Meditsinskiy sovet = Medical Council*. 2021;(16):186–196. (In Russ.) <https://doi.org/10.21518/2079-701X-2021-16-186-196>.

Conflict of interest: the authors declare no conflict of interest.

ВВЕДЕНИЕ

Последние три десятилетия были посвящены открытиям и изучению биологических эффектов моноклональных антител, которые в дальнейшем претерпели огромную трансформацию из объектов для научных исследований в одни из самых современных и универсальных методов лечения пациентов с различными патологиями. В настоящее время во всем мире существует около 30 моноклональных антител, использующихся в различных областях медицины. Кроме того, каждый год ведутся исследования по изучению эффективности и безопасности новых иммунобиологических препаратов, а также по применению известных ранее генно-инженерных биологических препаратов (ГИБП) с целью расширения спектра показаний.

Разработка моноклональных антител произвела революцию в области терапии пациентов с тяжелыми T2-опосредованными заболеваниями: атопический дерматит, бронхиальная астма, полипозный риносинусит и другие заболевания [1]. Необходимо отметить тот факт, что T2-опосредованные заболевания могут быть ассоциированы в одном пациенте, приводя к взаимному утяжелению обоих заболеваний и, соответственно, снижению качества жизни. Безусловно, ГИБП, которые способны воздействовать на основные звенья воспалительного процесса, характерного для огромного количества заболеваний, представляют значительную ценность для научного мира.

Один из эффективных препаратов, доказавших свою безопасность, – Дупилумаб, являющийся полностью человеческим моноклональным антителом и способный ингибировать биологические эффекты как ИЛ-4, так и ИЛ-13. Интерлейкин-4 (ИЛ-4), интерлейкин-5 (ИЛ-5) и интерлейкин-13 (ИЛ-13) при T2-воспалении играют одну из ключевых ролей [2], где ИЛ-5 отвечает за дифференцировку, созревание и выживание эозинофилов, а ИЛ-4 и ИЛ-13 участвуют в рекрутировании эозинофилов в слизистых оболочках органов мишеней (где они способствуют повреждению эпителия). ИЛ-4 также способствует дифференцировке наивных CD4⁺-Т-клеток в эффекторные Th2-клетки, а ИЛ-13 стимулирует процесс метаплазии, секреции слизи и синтеза оксида азота бокаловидными клетками дыхательных путей. Также эти цитокины стимулируют продукцию IgE [3, 4].

Вследствие того что ИЛ-4 и ИЛ-13 участвуют в воспалительном процессе огромного спектра заболеваний, то проводятся клинические исследования, изучающие

потенциальную эффективность дупилумаба при аллергическом контактном дерматите, аллергическом рините, респираторных заболеваниях, индуцированных приемом нестероидных противовоспалительных препаратов, алопеции, холинергической спонтанной крапивнице, хронической экземе рук, хронической обструктивной болезни легких, пищевой аллергии на арахис и раке предстательной железы. Тем самым это доказывает актуальность дальнейших исследований эффективности и безопасности использования дупилумаба в лечении T2-опосредованных заболеваний.

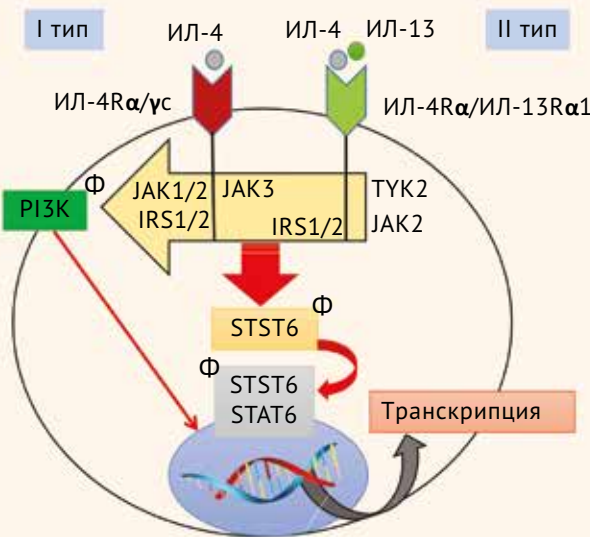
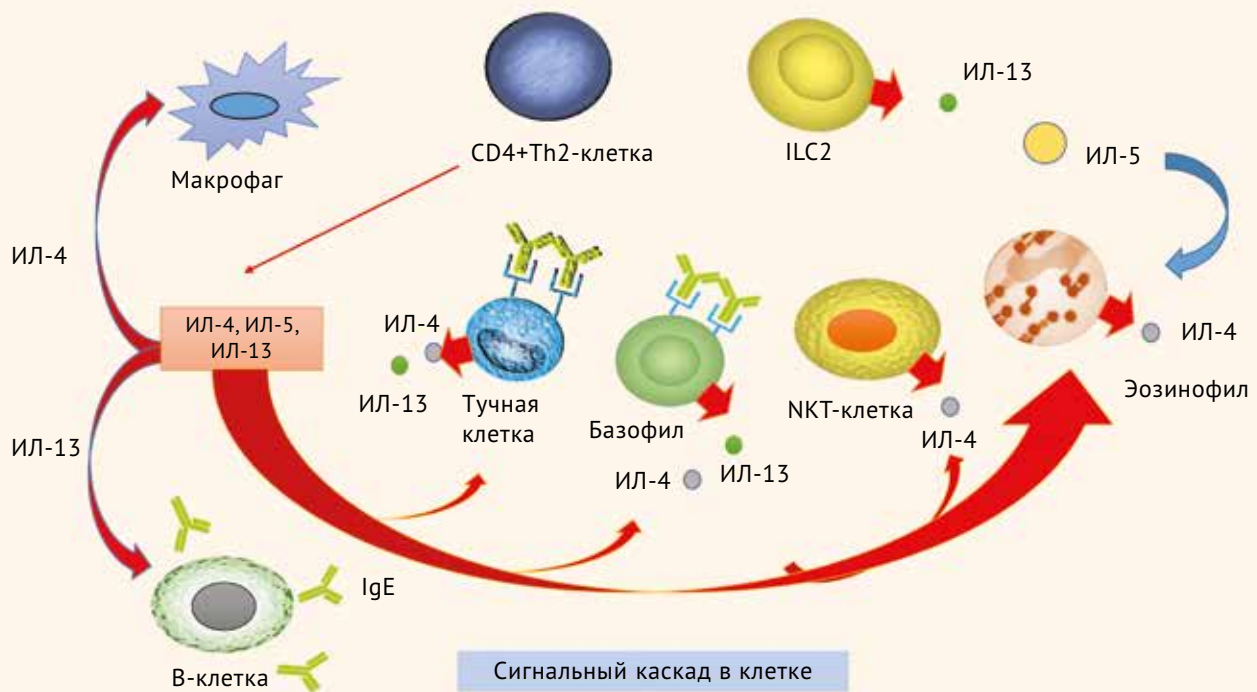
РОЛЬ ИЛ-4 И ИЛ-13 В ПАТОГЕНЕЗЕ T2-ОПОСРЕДОВАННЫХ ЗАБОЛЕВАНИЙ

XXI век ознаменован значительным прогрессом в понимании патогенеза T2-опосредованных заболеваний, что привело к соответствующим результатам – созданию ГИБП. Одними из ведущих участников развития T2-воспаления являются ИЛ-4 и ИЛ-13, что обусловлено активацией ими различных типов клеток (Т- и В-лимфоциты, тучные клетки, эозинофилы, естественные клетки-киллеры, макрофаги и др.) и индукцией секреции IgE, гистамина, эйкозаноидов, лейкотриенов, хемокинов, цитокинов, эотаксина, TARC (тимусом и активацией регулируемый хемокин – CCL17) [5, 6] (рис. 1).

ИЛ-4 и ИЛ-13 в основном секретируются CD4⁺-Th2-клетками и врожденными лимфоидными клетками 2-го типа (ILC2), а также в меньших количествах продуцируются тучными клетками, эозинофилами, базофилами, CD8⁺-Th-клетками и естественными клетками-киллерами (NKT-клетка). Данные цитокины активно участвуют во многих аспектах как воспалительного процесса, так и структурных изменениях при различных заболеваниях. При этом ИЛ-4 и ИЛ-13 управляют переключением класса Ig с антител IgM на IgE на уровне В-лимфоцитов и плазматических клеток [1, 7].

Дупилумаб специфически и с высоким сродством связывается с субъединицей ИЛ-4R α . Сигнализация ИЛ-4 происходит через рецептор I типа, который включает α -субъединицу рецептора ИЛ-4 и общую γ -цепь (ИЛ-4 α / γ C); сигнализация ИЛ-4 и ИЛ-13 также может производиться через рецепторный комплекс II типа, содержащий α -субъединицу рецептора ИЛ-4 и α 1-субъединицу рецептора ИЛ-13 (ИЛ-4 α /ИЛ-13R α 1) [8–10]. Следовательно, дупилумаб ингибирует передачу сигналов через рецепторы как I, так и II типов.

● **Рисунок.** Сигнальные пути рецепторов ИЛ-4 и ИЛ-13
 ● **Figure.** IL4 and IL-13 receptor signaling pathways



Примечание: ИЛ-4 и ИЛ-13 секретируются несколькими клетками и, наряду с другими Т2-цитокинами, способствуют поддержанию воспалительного процесса. Клетки ILC2 секретируют большое количество ИЛ-13, а также ИЛ-5. ИЛ-4 обладает высоким сродством к ИЛ4Rα, но имеет меньшее сродство к γC и ИЛ-13Rα1. ИЛ-4 может связываться как через рецептор I типа, так и через рецептор II типа. ИЛ-13 исключительно связывается через рецептор II типа. Тем самым поверхностная плотность клеток γC и ИЛ-13Rα1 будет оказывать значительное влияние на то, какая комбинация рецепторов и какой сигнальный путь будут доминировать в клетках.
 Note: IL4 and IL-13 are secreted from several cellular sources and along with other key T2 cytokines. This leads to maintain the inflammatory process. ILC2 cells secrete large amount IL-13 as well as IL-5. IL-4 has a very high affinity for IL4-Rα with less affinity for γC and IL-13Rα1. IL-4 can signal through either the type 1 or type 2 receptor. IL-13 signals solely via the type 2 receptor. The cell surface density of γC and IL-13Rα1 thus will have significant influence on which receptor combination and which signalling pathway will dominate in cells.

Блокирование пути передачи сигналов ИЛ-4/ИЛ-13 снижает концентрации многих из этих маркеров воспаления 2-го типа, включая IgE, периостин и множественные провоспалительные цитокины и хемокины (например, эотаксин, TARC), а также снижает уровень фракции оксида азота в выдыхаемом воздухе (FeNO) – маркер воспаления в легких [8].

Во всем мире проводилось множество исследований, изучавших эффективность и безопасность нескольких пре-

паратов, нацеленных на ИЛ-4 (пасколизумаб, питракин-ра) [11, 12] и на ИЛ-13 (лебрикизумаб, тралокинумаб) [13, 14]. Однако данные исследования не достигли конечных точек в связи с наличием большого количество нежелательных явлений и отсутствием должной безопасности.

Таким образом, дупилумаб отличается многофункциональностью в отношении как ИЛ-4, так и ИЛ-13, позволяя говорить о его значительном преимуществе в лечении Т2-опосредованных заболеваний.

АТОПИЧЕСКИЙ ДЕРМАТИТ

Атопический дерматит (АтД) – многофакторное генетически детерминированное воспалительное заболевание кожи, характеризующееся зудом, хроническим рецидивирующим течением, возрастными особенностями локализации и морфологии очагов поражения [15, 16]. В большинстве случаев пациенты характеризуются средним и тяжелым течением заболевания, многие из которых нуждаются в лечении системными глюкокортикостероидами (ГКС) и иммунодепрессантами [17, 18].

Возможности терапии пациентов с АтД не только ограничены, но и обладают переменной эффективностью и связаны с многочисленными неблагоприятными последствиями при длительном применении. В связи с этим существует огромная потребность в безопасной и эффективной терапии для этой группы пациентов.

Дупилумаб является первым целевым ГИБП, одобренным в Российской Федерации, Европейском союзе, Соединенных Штатах, Японии и других странах для лечения взрослых с тяжелым и неконтролируемым течением АтД [18]. В настоящее время опубликованы результаты исследований, которые доказали высокую клиническую эффективность дупилумаба, проявляющуюся быстрым уменьшением выраженности основных симптомов АтД (зуд, воспаление, гиперемия, высыпания на коже и др.). При анализе данных 1 505 пациентов со средним и тяжелым течением АтД, включенных в 4 рандомизированных контролируемых исследования [19–21], которые получали лечение в течение 52 нед., была показана не только эффективность, но и долгосрочная безопасность препарата.

В исследовании SOLO 1: NCT02277743 и SOLO 2: NCT02277769 взрослые получали дупилумаб 300 мг каждые 2 нед. или монотерапию плацебо [19]; в исследовании CHRONOS: NCT02260986 допускалось использование местных кортикостероидов или топических ингибиторов кальциневрина [20]; в исследовании AD ADOL: NCT03054428 подростки (от ≥ 12 до < 18 лет) получали монотерапию дупилумабом каждые 2 нед. (200 мг для исходного веса < 60 кг; 300 мг для исходного веса ≥ 60 кг) или плацебо [21].

В проведенных исследованиях дупилумаб продемонстрировал улучшение по сравнению с исходным уровнем показателей шкалы PP-NRS (численная рейтинговая шкала зуда) по сравнению с плацебо ко 2-му дню у взрослых и 5-му дню у подростков. Среднее значение наименьших квадратов процентного изменения от исходного уровня в среднем за неделю по шкале PP-NRS в конце лечения дупилумабом было выше по сравнению с плацебо/контролем: SOLO – 47,5% против 20,5%; AD ADOL – 47,9% против 19,0%; CHRONOS – 57,3% против 30,9% ($P < 0.0001$ для всех). Для оценки безопасности препарата регистрировали частоту нежелательных явлений во всех указанных исследованиях, которая в целом статистически значимо не различалась в группах пациентов, получавших препарат, по сравнению с группой плацебо/контроль.

Таким образом, в четырех рандомизированных клинических исследованиях лечение дупилумабом показало

быстрое и устойчивое улучшение течения АтД согласно шкале PP-NRS, начиная с первой дозы; ответы постепенно увеличивались и сохранялись до конца лечения и на протяжении последующего года.

БРОНХИАЛЬНАЯ АСТМА

Бронхиальная астма (БА) – гетерогенное заболевание, характеризующееся хроническим воспалением нижних дыхательных путей с проявлением респираторных симптомов, таких как одышка, свистящие хрипы, заложенность в груди и кашель, которые варьируют по времени и интенсивности и проявляются вместе с вариабельной обструкцией дыхательных путей [22–25]. Во всем мире параллельно ведутся различные многоцентровые, плацебо-контролируемые клинические исследования, целью которых является изучение эффективности ГИБП при БА, одним из которых является дупилумаб¹.

Проведены три важных двойных слепых плацебо-контролируемых исследования с рандомизированными периодами лечения продолжительностью 24–52 нед., где оценивалась эффективность добавления подкожного дупилумаба к базисной терапии у взрослых и подростков со среднетяжелой или тяжелой БА [26–28]. Эти исследования III фазы (LIBERTY ASTHMA QUEST [26] и VENTURE [27]) и фазы IIb (DRI12544 [28]) из программы клинического исследования LIBERTY включали пациентов в возрасте ≥ 12 или ≥ 18 лет с персистирующей БА в течение ≥ 12 мес.

QUEST и DRI12544 были в первую очередь предназначены для оценки обострений БА и/или функции легких [26,28], а VENTURE [27] – для оценки экономии применения пероральных глюкокортикостероидов (ГКС), поэтому пациенты до участия в исследовании должны были регулярно получать системные ГКС по показаниям в течение последних 6 мес. и высокие дозы ИГКС в течение последних 3 мес. Перед рандомизацией участники исследования в течение 3–10 нед. снижали свою текущую дозу ГКС до минимальных значений, на которых симптомы могли контролироваться. В последующем последовал 24-недельный рандомизированный период лечения, состоящий из трех частей: фаза индукции (0–4 нед.), в течение которой пациенты получали свою оптимальную дозу ГКС; фаза снижения ГКС (4–20 нед.) – доза ГКС снижалась каждые 4 нед. под контролем течения БА; и поддерживающая фаза (20–24 нед.) – доза ГКС, установленная в конце фазы снижения ГКС, оставалась неизменной.

Во всех указанных исследованиях средний показатель ОФВ1 – 52–61%, а среднее количество эозинофилов в периферической крови – 347–360 клеток/мкл. В ходе проведения работы было установлено, что добавление дупилумаба приводило к снижению частоты обострений БА у взрослых и подростков, которые ранее не контролировались средними и высокими дозами ингаляционных ГКС [26, 27] или системными ГКС [28].

¹ Global initiative for asthma. Global strategy for asthma management and prevention. 2020. Available at: https://ginasthma.org/wp-content/uploads/2020/04/GINA-2020-full-report-final_wms.pdf.

Busse и Rabe [26, 27] отметили, что более выраженное снижение частоты обострений наблюдалось у пациентов с FeNO ≥ 25 ppb и ≥ 150 эозинофилов/мкл крови (снижение относительного риска обострений на 65–68% в сравнении с плацебо). При этом в подгруппе с более высоким уровнем FeNO (≥ 50 ppb) продемонстрировано более выраженное снижение риска обострений (на 69–70% в сравнении с плацебо) аналогично, как и в подгруппе с более высоким исходным уровнем эозинофилов крови (≥ 300 /мкл), отмечено снижение риска обострений на 66–67% в сравнении с плацебо. При оценке спирометрических данных выявлено, что в популяции пациентов с исходным уровнем эозинофилов крови ≤ 150 кл/мкл и FeNO < 25 ppb среднее различие ОФВ₁ до бронходилатации на дупилумабе в сравнении с результатом плацебо сложно расценить как клинически значимое (< 100 мл). Кроме того, с ростом активности данных биомаркеров эффективность дупилумаба по влиянию на ОФВ₁ значительно возрастала. Данные исследования VENTURE [28] показали более высокую в сравнении с плацебо вероятность снижения суточной дозы ГКС до уровня менее 5 мг, а также более высокую вероятность полной отмены ГКС.

При применении дупилумаба у 4–13% пациентов наблюдалось повышение уровня эозинофилов в крови (преимущественно транзиторного характера), что, однако, сопровождалось положительным клиническим эффектом в отношении тяжелой БА, и после отмены дупилумаба содержание эозинофилов в периферической крови быстро снизилось [28]. Данный факт может быть объяснен тем, что дупилумаб блокирует миграцию эозинофилов в ткани путем ингибирования выработки эотаксинов, опосредованной IL-4 и IL-13 (что подтверждается снижением уровня эотаксина-3 в сыворотке крови [26]) и молекул адгезии сосудистых клеток [29, 30]. В инструкции по медицинскому применению препарата указано, что у некоторых взрослых пациентов на фоне лечения отмечалось критическое увеличение уровня эозинофилов до ≥ 5000 кл/мкл, развитие эозинофильной пневмонии и васкулита, соответствующих эозинофильному гранулематозу с полиангиитом (ЭГПА, синдром Черджа – Стросс).

При назначении препарата требуется проводить тщательную верификацию диагноза у каждого конкретного пациента с проявлениями тяжелой БА и гиперэозинофилией крови для корректного назначения ГИБП, чтобы исключить вероятность наличия системной гиперэозинофильной патологии.

ПОЛИПОЗНЫЙ РИНОСИСУИТ

Безопасность и эффективность дупилумаба при БА представляет огромный интерес для применения данного моноклонального антитела при ПРС [31]. Также немаловажным является тот факт, что имеются пациенты, у которых БА сочетается с ПРС. В данном случае БА характеризуется клинически более тяжелым и неконтролируемым течением, а ПРС принимает рецидивирующее течение, сопровождаясь частыми оперативными вмешательствами [32, 33].

Исследованиями последних лет показано, что лечение ПРС у пациентов с БА улучшает течение астмы, уменьшает число посещений врача и снижает количество потребляемых медицинских препаратов. Поэтому создание ГИБП, а в данном ключе речь идет о дупилумабе, с одинаковой эффективностью и безопасностью будет работать в отношении как БА, так и ПРС, и именно поэтому представляет большую значимость.

В связи с имеющимися данными о взаимовлиянии БА и ПРС в 2019 г. С. Bachert et al. провели два крупных исследования – LIBERTY NP SINUS-24 и LIBERTY NP SINUS-52 [34], которые являются многонациональными многоцентровыми рандомизированными двойными слепыми плацебо-контролируемыми исследованиями в параллельных группах, где они оценивали в первую очередь эффективность дупилумаба в качестве дополнительного лечения к стандартной терапии у взрослых пациентов с тяжелой формой ПРС. При этом в 59% случаев в качестве сопутствующей патологии была БА. В исследовании SINUS-52 пациентам случайным образом назначали (1:1:1) дупилумаб в дозе 300 мг каждые 2 нед. в течение 52 нед., затем каждые 2 нед. в течение 24 нед. и каждые 4 нед. в течение оставшихся 28 нед. или плацебо каждые 2 нед. в течение 52 нед. У пациентов согласно данным эндоскопического осмотра значительно уменьшились размеры полипов, что также положительно отразилось на синоназальных симптомах (уменьшилась заложенность носа и ринорея). Почти все пациенты (97%) в SINUS-24 и SINUS-52 до включения в исследование получали системные ГКС, перенесли хирургические вмешательства. Лечение дупилумабом, по сравнению с плацебо, значительно сократило использование системных ГКС и долю пациентов, перенесших полисинуситомию. Применение дупилумаба обеспечивало эффективный и стойкий контроль ПРС, улучшало качество жизни пациентов, о чем свидетельствуют данные анкетирования (опросник SNOT-22), снижал частоту рецидивов, что сводило к минимуму риск побочных эффектов, связанных с использованием системных ГКС и повторных полисинуситомий [34].

После лечения дупилумабом anosmia среди пациентов сократилась с 75 до 24–30%. Важно отметить, что эффективность дупилумаба была показана как в общей популяции, так и в подгруппах с более тяжелым неконтролируемым течением ПРС (БА, лекарственная непереносимость НПВП или многочисленные полисинуситомии в анамнезе) [33, 35]. У пациентов с ПРС в сочетании с БА лечение дупилумабом также значительно улучшало функцию легких и способствовало лучшему контролю БА. Снижение уровня биомаркеров воспаления в сыворотке крови (общий IgE, TARC, эотаксин-3 и периостин) и носовом секрете (эозинофильный катионный белок, эотаксин-3 и общий IgE), наблюдаемое в этих исследованиях, соответствовало механизму действия дупилумаба и данным предыдущих исследований применения дупилумаба при БА [33, 35, 36].

На сегодняшний день дупилумаб является единственным ГИБП, одобренным FDA (Food and Drug Administration – Управление по санитарному надзору за качеством пищевых продуктов и медикаментов (США)) для лечения полипозного риносинусита (июнь 2019 г.).

ПРУРИГО (ДААННЫЕ КЛИНИЧЕСКОГО НАБЛЮДЕНИЯ)

Пруриго (почесуха, prurigo) – хроническое рецидивирующее полиэтиологическое заболевание из группы нейроаллергодерматозов, первичными морфологическими элементами которого являются папуло-везикулы, уртикарные папулы, полушаровидные папулезные и узловатые элементы, сопровождающиеся сильным зудом [37, 38].

Патогенез пруриго остается не до конца раскрытым, но последние исследования показали, что T2-цитокины являются важными медиаторами при данной патологии [39–41]. Используя антитела против преобразователей сигналов и активаторов транскрипции (STAT) 1, 3 и 6, исследователи смогли обнаружить T2-сигнатуру у большинства пациентов: положительное окрашивание всего эпидермиса анти-pSTAT 6 (внутриклеточная сигнальная молекула) для таких T2-цитокinov, как IL-4 и IL-13 [42, 43].

Таргетное воздействие на основные компоненты T2-воспаления может оказаться эффективной терапевтической стратегией. Кроме того, 50% пациентов с пруриго страдают атопическим дерматитом, что также указывает на перспективность применения дупилумаба [41].

C. Romano опубликовал данные клинического случая применения дупилумаба у пациентки с пруриго [44]. При этом стоит отметить, что пациентка в качестве сопутствующей патологии имела хроническую сердечную недостаточность, а при обследовании был выявлен высокий уровень общего IgE (2213 UI/ml), но специфических IgE не было зарегистрировано.

После начала терапии была отмечена положительная динамика: процессы регенерации повреждений протекали значительно быстрее, наблюдалось улучшение показателей шкалы PP-NRS (4/10, 2/10 и 0/10 через 1, 2 и 3 мес. от начала терапии) и качества сна (потеря сна 4/10, 0/10, 0/10 через 1, 2 и 3 мес. от начала терапии). DLQI (дерматологический индекс качества жизни) составил 2 при 3-месячной оценке. Через пять месяцев после начала терапии дупилумабом уровень общего IgE в сыворотке крови не изменился, наблюдалось лишь незначительное снижение (2101 ЕД/мл). В ходе последующего наблюдения признаков и/или симптомов обострения пруриго, а также ухудшения течения хронической сердечной недостаточности не наблюдалось [44].

Таким образом, данное клиническое наблюдение свидетельствует о существенной роли ИЛ-4 и ИЛ-13 в запуске порочного цикла «зуд – царапина», возникающего в результате структурных нейронных изменений. Стоит подчеркнуть тот факт, что данный клинический случай доказывает безопасность применения дупилумаба у пациентов с хронической сердечной недостаточностью. Основываясь на полученных результатах, необходимо проведение многоцентровых рандомизированных клинических исследований у пациентов с пруриго и более длительное наблюдение для подтверждения долгосрочной эффективности и безопасности препарата.

ЕОЗИНОФИЛЬНЫЙ ЕЗОФАГИТ

Еозинофильный эзофагит – это хроническое воспалительное заболевание, характеризующееся дисфункцией и еозинофильной инфильтрацией слизистой оболочки пищевода; в основе данного воспалительного процесса лежит T2-иммунный ответ на пищевые аллергены. Патология проявляется затруднениями проглатывания твердой пищи, загрудинными болями и периодически возникающей рвотой [45].

Еозинофильный эзофагит приводит к резкому снижению качества жизни пациентов, в частности, из-за дисфагии и риска воздействия пищи. В слизистой оболочке пищевода наблюдается инфильтрация еозинофилами, T-клетками, тучными клетками и базофилами, а также воспалительными хемокинами и цитокинами (эотаксин-3, ИЛ-4, интерлейкин-5 и ИЛ-13) [45–47]. Хронический воспалительный процесс способствует ремоделированию, фиброзу и образованию стриктур, приводящие в итоге к дисфагии [48, 49].

Терапия еозинофильного эзофагита состоит из элиминационных диет, топических ГКС, ингибиторов протонной помпы в высоких дозах (при фенотипах, чувствительных к ингибиторам протонной помпы) и эндоскопической баллонной дилатации или бужирования пищевода [50, 51]. Однако данные методы лечения могут быть временными и в большинстве случаев имеют переменный успех, частые рецидивы после прекращения терапии, а самое главное – неблагоприятные последствия для качества жизни. Эти потенциальные ограничения подчеркивают необходимость поиска новых методов лечения, нацеленных на ключевые пути патогенеза еозинофильного эзофагита [45, 49, 52].

На сегодняшний день закончена II фаза клинического исследования среди взрослых пациентов с еозинофильным эзофагитом [53]. Участники исследования получали еженедельные подкожные инъекции дупилумаба (300 мг, n = 23) или плацебо (n = 24) в течение 12 нед. Первичной конечной точкой было изменение, по сравнению с исходным уровнем на 10-й нед. по шкале результатов (PRO), сообщенное пациентом по инструменту Straumann Dysphagia Instrument (SDI). В последующем проводилось гистологическое исследование (пиковое количество внутриэпителиальных еозинофилов в пищеводе и гистологические показатели еозинофильного эзофагита) и эндоскопическое обследование [53].

Средний балл SDI PRO у пациентов до начала терапии составлял 6,4. В группе дупилумаба показатели SDI PRO были снижены в среднем на 3,0 на 10-й нед. по сравнению с плацебо (P = 0,0304). На 12-й нед. дупилумаб способствовал снижению количества еозинофилов в слизистой оболочке пищевода, показателя тяжести течения по системе оценки гистологии при еозинофильном эзофагите (Eosinophilic Esophagitis Histology Scoring System) на 68,3% (P = 0,0001 по сравнению с плацебо) и эндоскопического контрольного балла на 1,6 (P = 0,0006 по сравнению с плацебо). Дупилумаб увеличил растяжимость пищевода на 18% по сравнению с плацебо (P = 0,0001).

Таким образом, у пациентов с эозинофильным эзофагитом дупилумаб существенно уменьшал дисфагию, эозинофильную инфильтрацию, маркеры Т2-воспаления и аномальные эндоскопические особенности по сравнению с плацебо.

ЭОЗИНОФИЛЬНАЯ ПНЕВМОНИЯ (КЛИНИЧЕСКОЕ НАБЛЮДЕНИЕ)

Эозинофильная пневмония (эозинофильный «летучий» инфильтрат легкого, пневмония Лёффлера, Синдром Лера – Киндберга) – это идиопатическое заболевание, в основе которого лежит аллерго-воспалительное поражение легочной ткани, сопровождающееся образованием неустойчивых мигрирующих инфильтратов эозинофильной природы и развитием гиперэозинофилии [54, 55].

В литературе описаны клинические наблюдения пациентов с хронической эозинофильной пневмонией на фоне терапии омализумабом и меполизумабом, но о лечении дупилумабом данной когорты пациентов отсутствует информация. Ch. Fowler представил первый клинический случай наблюдения за 11-летней пациенткой, страдающей хронической эозинофильной пневмонией на фоне терапии дупилумабом [56]. Пациентке было проведено клинико-лабораторное и инструментальное обследование: на компьютерной томографии была выявлена двусторонняя лимфаденопатия и многолобарная консолидация, в клиническом анализе крови – высокая эозинофилия (10%), при бронхоскопии – множественные слепки бронхов, которые на 93% были эозинофильными. Пациентка проходила многочисленные курсы антибиотиков, системных ГКС, иммунодепрессантов, при отмене которых наблюдалось резкое ухудшение состояния пациентки, но со временем развилась рефрактерность к проводимой терапии. При этом отмечалось дальнейшее ухудшение течения заболевания, поэтому было решено добавить к терапии циклоспорином дупилумаб (300 мг п/к каждые 2 нед.). Положительный эффект от дупилумаба был отмечен уже через 2 нед. от начала терапии: значительные клинические и рентгенологические признаки улучшения, вследствие чего циклоспорин был отменен без рецидива симптомов.

Таким образом, дупилумаб оказал существенное улучшение течения хронической эозинофильной пневмонии, тем самым подтверждая его эффективность и безопасность при заболеваниях с тяжелым и неконтролируемым течением, характеризующихся выраженными структурными изменениями в нижних дыхательных путях.

КЛИНИЧЕСКОЕ НАБЛЮДЕНИЕ

Пациентка Д., 34 года, обратилась с жалобами на одышку в покое и при физической нагрузке, периодические приступы затрудненного дыхания, кашель с трудноотделяемой светлой мокротой, ночные пробуждения из-за кашля, заложенность носа, отсутствие обоняния в течение последних 8 лет.

Анамнез заболевания. Страдает БА с 11 лет, не курит. При аллергологическом обследовании сенсibilизации

не выявлено. В качестве базисной ингаляционной терапии назначен флутиказона пропионат/салметерол (125/25 мкг по 1 дозе 2 раза в сутки). С 23 лет беспокоит заложенность носа, выделения из носа, выставлен диагноз «полипозный риносинусит», в качестве базисной терапии назначен мометазона фуруат (50 мкг по 2 дозы 2 раза в сутки).

С 26 лет после приема ибупрофена, сопровождавшегося приступом удушья и уртикарными высыпаниями на коже, стала беспокоить одышка при физической нагрузке и в покое, появились приступы затрудненного дыхания. В последующем пациентка отметила отсутствие обоняния и выраженную заложенность носа. В связи с неконтролируемым течением БА был назначен монте-лукаст (10 мг по 1 табл. 1 раз в сутки), тиотропия бромид (2,5 мкг по 2 дозы 1 раз в сутки) и проведена коррекция ранее подобранной базисной терапии – флутиказона пропионат/салметерол (500/50 мкг по 1 дозе 2 раза в сутки). На момент обследования на фоне приема вышеуказанных препаратов жалобы сохранялись.

Количество хирургических вмешательств (эндовидеоскопическая полипотомия носа – FESS) за весь период болезни составило 7. Показатель при оценке контроля БА по ACQ (Asthma Control Questionnaire – опросник по контролю БА) – 3,4 балла, при оценке контроля SNOT-22 (Sino-nasal outcome nest – 22 questions – опросник контроля исхода болезней носа и околоносовых пазух) – 87 баллов. Согласно опроснику качества жизни при БА AQLQ (Asthma Quality of Life Questionnaire), у пациентки отмечались низкие значения качества жизни (шкалы: симптомы – 1,97 балла, эмоции – 2,2 балла, активность – 2,7 балла, окружающая среда – 3,1 балла).

Данные объективного осмотра. На момент осмотра состояние удовлетворительное. Кожные покровы обычной окраски и влажности, высыпаний нет. Носовое дыхание отсутствует. При аускультации дыхание жесткое, выслушиваются рассеянные сухие разнотональные хрипы по всем полям аускультации. Частота дыхания (ЧД) 19 в 1 мин. SpO₂ = 96%. Тоны сердца ясные, ритм правильный, частота сердечных сокращений (ЧСС) 77 в 1 мин. Артериальное давление (АД) 135/87 мм рт. ст. Живот мягкий, безболезненный при пальпации.

Лабораторно-инструментальные данные. При обследовании в анализе крови уровень эозинофилов – 1390 кл/мкл. Рентгенологическое исследование органов грудной клетки: легочные поля без свежих патологических теней. Легочный рисунок усилен в прикорневых зонах. Корни тяжисты. Диафрагма и синусы дифференцируются. Аорта и сердце – без особенностей. При проведении спирометрии была выявлена выраженная бронхиальная обструкция (табл.).

Аллергологическое обследование. При проведении кожных скарификационных проб сенсibilизации не выявлено.

Данные гистологического исследования подтвердили эозинофильный тип ПРС. Также отмечалась выраженная клеточная инфильтрация, соответствующая 3-й степени (более 400 клеток в 10 полях зрения).

- **Таблица.** Динамика клинико-лабораторных и инструментальных методов обследования
- **Table.** Dynamics of clinical, laboratory and instrumental examination methods

Показатели	До лечения	Через 3 мес. после лечения	Через 6 мес. после лечения	Через 12 мес. после лечения
ОФВ1	1,44 л (49,2%)	1,81 л (57%)	2,74 л (88%)	2,95 л (94%)
ACQ-7, баллы	3,4	2,5	0	0
SNOT-22, баллы	87	54	15	0
Эозинофилы	1390 кл/мкл	1370 кл/мкл	860 кл/мкл	1220 кл/мкл

Клинический диагноз: бронхиальная астма, неаллергическая форма, тяжелого течения, частично контролируемая. ДН 0 степени. Хронический полипозный риносинусит. Лекарственная непереносимость нестероидных противовоспалительных препаратов.

Отсутствие полного контроля над симптомами БА на фоне приема высоких доз ИГКС/ДДБА, ДДХП, АЛП, а также наличие рецидивирующего ПРС послужило основанием для подключения таргетной терапии: Дупилумаб в дозе 300 мг п/к каждые 2 нед.

Результаты терапии дупилумабом: через 1 нед. от начала лечения пациентка отметила значительное улучшение самочувствия: заложенность носа не беспокоила, кашель и одышка уменьшились, при этом через 1,5 нед. было отмечено появление обоняния. При мониторинге состояния пациентки через 3, 6 и 12 мес. от начала терапии отмечалось улучшение показателей спирометрии (табл.), контроля симптомов БА, дальнейшее уменьшение одышки, приступов затрудненного дыхания, увеличение толерантности к физической нагрузке. Количество эозинофилов в периферической крови снизилось через 6 мес. от начала терапии, но в дальнейшем данный показатель увеличился. Однако стоит отметить, что уровень эозинофилов в периферической крови не превышал 1500 кл/мкл, а при сравнении показателей за 12 мес. от начала терапии статистически значимых изменений не установлено (табл.).

Таким образом, количество эозинофилов в периферической крови на фоне лечения дупилумабом имеет тенденцию к увеличению, но данный показатель был стабилен на протяжении всего периода наблюдения. Необходимо помнить, что диагностика каждого пациента для исключения системной гиперэозинофильной патологии является важной и необходимой частью обследования.

За 12 мес. лечения дупилумабом обострений БА не было. Через 6 мес. была пересмотрена базисная терапия: снижена доза ИГКС/ДДБА (флутиказона пропионат/

салметрол 500/50 мкг в сутки) с сохранением приема монтелукаста и тиотропия бромидом).

При осмотре оториноларингологом было отмечено уменьшение полипозных разрастаний (полисинусотомия не проводилась). Также пациентка отметила уменьшение потребности в топических ГКС, а также появление обоняния (через 1,5 нед. от начала лечения). Пациентке была продолжена терапия Дупилумабом в прежней дозе.

В ходе клинического наблюдения в течение 12 мес. не был зафиксирован рост полипозных вегетаций и, соответственно, оперативные вмешательства не проводились.

Безусловно, дупилумаб является одним из самых перспективных биологических препаратов в отношении Т2-воспаления, где в качестве доминирующих цитокинов выступают ИЛ-4 и ИЛ-13. Подключение иммунобиологического препарата дупилумаба позволило достичь полного контроля БА и ПРС, не увеличивая объем проводимой терапии. При этом на фоне данного лечения не было оперативных вмешательств, что существенным образом улучшило качество жизни пациентки.

ЗАКЛЮЧЕНИЕ

Дупилумаб – это новый уровень в лечении Т2-опосредованных заболеваний, который продемонстрировал не только свою эффективность, но и долгосрочную безопасность препарата с минимальными побочными эффектами. Дупилумаб крайне необходим для лечения атопического дерматита, пруриго, эозинофильного эзофагита, эозинофильной пневмонии, бронхиальной астмы, полипозного риносинусита и других Т2-опосредованных заболеваний, поскольку он позволяет избежать развития серьезных неблагоприятных эффектов системных ГКС и иммунодепрессантов.

Поступила / Received 11.08.2021
Поступила после рецензирования / Revised 27.08.2021
Принята в печать / Accepted 05.09.2021

Список литературы

- Ильина Н.И., Курбачева О.М. Моноклональные антитела в системе противоастматического лечения. *Российский аллергологический журнал*. 2018;15(3):5–15. <https://doi.org/10.36691/RJA145>.
- Corren J. New targeted therapies for uncontrolled asthma. *J Allergy Clin Immunol Pract*. 2019;7(5):1394–1403. <https://doi.org/10.1016/j.jaip.2019.03.022>.
- Diamont Z., Dahlen S.-E. Type 2 inflammation and the evolving profile of uncontrolled persistent asthma. *Eur Med J*. 2018;3(4):24–33. Режим доступа: <https://www.emjreviews.com/respiratory/symposium/type-2-inflammation-and-the-evolving-profile-of-uncontrolled-persistent-asthma/>.
- Dyneva M., Kurbacheva O., Shilovskiy I., Kovchina V., Savlevich E., Gaysina A. et al. Analysis of the expression of th- 1, th- 2, th- 17 cytokines in patients with allergic and non- allergic bronchial asthma associated with chronic rhinosinusitis with nasal polyps. *Allergy: European Journal of Allergy and Clinical Immunology, Supplement*. 2019;74(S106):PD0361. Available at: <https://elibrary.ru/item.asp?id=39236801>.

5. Corren J. Role of interleukin-13 in asthma. *Curr Allergy Asthma Rep.* 2013;13(5):415–420. <https://doi.org/10.1007/s11882-013-0373-9>.
6. Murdoch J.R., Lloyd C.M. Chronic inflammation and asthma. *Mutat Res.* 2010;690(1–2):24–39. <https://doi.org/10.1016/j.mrfmmm.2009.09.005>.
7. Fahy J.V. Type 2 inflammation in asthma – present in most, absent in many. *Nat Rev Immunol.* 2015;15(1):57–65. <https://doi.org/10.1038/nri3786>.
8. Vatrella A., Fabbozzi I., Calabrese C., Maselli R., Pelaia G. Dupilumab: a novel treatment for asthma. *J Asthma Allergy.* 2014;7:123–130. <https://doi.org/10.2147/JAA.S52387>.
9. Slager R.E., Otulana B.A., Hawkins G.A., Yen Y.P., Peters S.P., Wenzel S.E. et al. IL-4 receptor polymorphisms predict reduction in asthma exacerbations during response to an anti-IL-4 receptor α antagonist. *J Allergy Clin Immunol.* 2012;130(2):516–522. <https://doi.org/10.1016/j.jaci.2012.03.030>.
10. Wills-Karp M., Luyimbazi J., Xu X., Schofield B., Neben T.Y., Karp C.L., Donaldson D.D. Interleukin-13: central mediator of allergic asthma. *Science.* 1998;282(5397):2258–2261. <https://doi.org/10.1126/science.282.5397.2258>.
11. Hart T.K., Blackburn M.N., Brigham-Burke M., Dede K., Al-Mahdi N., Zia-Amirhosseini P., Cook R.M. Preclinical efficacy and safety of pascolizumab (SB 240683): a humanized anti-interleukin-4 antibody with therapeutic potential in asthma. *Clin Exp Immunol.* 2002;130(1):93–100. <https://doi.org/10.1046/j.1365-2249.2002.01973.x>.
12. Wenzel S., Wilbraham D., Fuller R., Getz E.B., Longphre M. Effect of an interleukin-4 variant on late phase asthmatic response to allergen challenge in asthmatic patients: results of two Phase 2a studies. *Lancet.* 2007;370(9596):1422–1431. [https://doi.org/10.1016/S0140-6736\(07\)61600-6](https://doi.org/10.1016/S0140-6736(07)61600-6).
13. Hanania N.A., Korenblat P., Chapman K.R., Bateman E.D., Kocopye P., Paggiaro P. et al. Efficacy and safety of lebrikizumab in patients with uncontrolled asthma (LAVOLTA I and LAVOLTA II): replicate, Phase 3, randomised, double-blind, placebo-controlled trials. *Lancet Respir Med.* 2016;4(10):781–796. [https://doi.org/10.1016/S2213-2600\(16\)30265-X](https://doi.org/10.1016/S2213-2600(16)30265-X).
14. Panettieri R.A.Jr., Sjobring U., Peterffy A., Wessman P., Bowen K., Piper E. et al. Tralokinumab for severe, uncontrolled asthma (STRATOS 1 and STRATOS 2): two randomised, double-blind, placebo-controlled, Phase 3 clinical trials. *Lancet Respir Med.* 2018;6(7):511–525. [https://doi.org/10.1016/S2213-2600\(18\)30184-X](https://doi.org/10.1016/S2213-2600(18)30184-X).
15. Wollenberg A., Barbarot S., Bieber T., Christen-Zaech S., Deleuran M. et al. Consensus-based European guidelines for treatment of atopic eczema (atopic dermatitis) in adults and children: part I. *J Eur Acad Dermatol Venereol.* 2018;32(5):657–682. <https://doi.org/10.1111/jdv.14891>.
16. Sidbury R., Kodama S. Atopic dermatitis guidelines: Diagnosis, systemic therapy, and adjunctive care. *Clin Dermatol.* 2018;36(5):648–652. <https://doi.org/10.1016/j.clindermatol.2018.05.008>.
17. Wollenberg A., Oranje A., Deleuran M., Simon D., Szalai Z., Kunz B. et al. ETFAD/EADV Eczema task force 2015 position paper on diagnosis and treatment of atopic dermatitis in adult and paediatric patients. *J Eur Acad Dermatol Venereol.* 2016;30(5):729–747. <https://doi.org/10.1111/jdv.13599>.
18. Lifschitz C. The impact of atopic dermatitis on quality of life. *Ann Nutr Metab.* 2015;66(1 Suppl.):34–40. <https://doi.org/10.1159/000370226>.
19. Diamant T., Simpson E.L., Deleuran M., Kataoka Y., Chen Z., Gadkari A. et al. Efficacy and safety of dupilumab monotherapy in adults with moderate-to-severe atopic dermatitis: a pooled analysis of two phase 3 randomized trials (LIBERTY AD SOLO 1 and LIBERTY AD SOLO 2). *J Dermatol Sci.* 2019;94(2):266–275. <https://doi.org/10.1016/j.jdermsci.2019.02.002>.
20. Blauvelt A., de Bruin-Weller M., Gooderham M., Cather J.C., Weisman J., Pariser D. et al. Long-term management of moderate-to-severe atopic dermatitis with dupilumab and concomitant topical corticosteroids (LIBERTY AD CHRONOS): a 1-year, randomised, double-blind, placebo-controlled, phase 3 trial. *Lancet.* 2017;389(10086):2287–2303. [https://doi.org/10.1016/S0140-6736\(17\)31191-1](https://doi.org/10.1016/S0140-6736(17)31191-1).
21. Paller A.S., Bansal A., Simpson E.L., Boguniewicz M., Blauvelt A., Siegfried E.C. et al. Clinically Meaningful Responses to Dupilumab in Adolescents with Uncontrolled Moderate-to-Severe Atopic Dermatitis: Post-hoc Analyses from a Randomized Clinical Trial. *Am J Clin Dermatol.* 2020;21(1):119–131. <https://doi.org/10.1007/s40257-019-00478-y>.
22. Курбачева О.М., Дынева М.Е., Шиловский И.П., Савлевич Е.Л., Ковчина В.И., Никольский А.А. и др. Особенности молекулярных механизмов патогенеза бронхиальной астмы в сочетании с полипозным риносинуситом. *Пульмонология.* 2021;31(1):7–19. <https://doi.org/10.18093/0869-0189-2021-31-1-7-19>.
23. Камалтынова Е.М., Деев И.А., Белогонова Е.Г. Сравнительная эпидемиологическая характеристика бронхиальной астмы по данным программы «Международное исследование астмы и аллергии у детей» (International Study of Asthma and Allergy in Childhood). *Бюллетень Сибирской Медицины.* 2009;8(4):92–97. Режим доступа: <https://www.elibrary.ru/item.asp?id=12966144>.
24. Ненашева Н.М. Значение биомаркеров в диагностике и терапии бронхиальной астмы. *Практическая пульмонология.* 2017;(4):3–9. Режим доступа: <https://www.elibrary.ru/item.asp?id=32734820>.
25. Ненашева Н.М. Фенотипы бронхиальной астмы и выбор терапии. *Практическая пульмонология.* 2014;(2):2–11. Режим доступа: <https://www.elibrary.ru/item.asp?id=23102918>.
26. Busse W.W., Maspero J.F., Rabe K.F., Papi A., Wenzel S.E., Ford L.B. et al. Liberty Asthma QUEST: Phase 3 Randomized, Double-Blind, Placebo-Controlled, Parallel-Group Study to Evaluate Dupilumab Efficacy/Safety in Patients with Uncontrolled, Moderate-to-Severe Asthma. *Adv Ther.* 2018;35(5):737–748. <https://doi.org/10.1007/s12325-018-0702-4>.
27. Rabe K.F., Nair P., Brusselle G., Maspero J.F., Castro M., Sher L. et al. Efficacy and safety of dupilumab in glucocorticoid-dependent severe asthma. *N Engl J Med.* 2018;378(26):2475–2485. <https://doi.org/10.1056/NEJMoa1804093>.
28. Wenzel S., Castro M., Corren J., Maspero J., Wang L., Zhang B. et al. Dupilumab efficacy and safety in adults with uncontrolled persistent asthma despite use of medium-to-high-dose inhaled corticosteroids plus a long-acting β_2 agonist: a randomised double-blind placebo-controlled pivotal phase 2b dose-ranging trial. *Lancet.* 2016;388(10039):31–44. [https://doi.org/10.1016/S0140-6736\(16\)30307-5](https://doi.org/10.1016/S0140-6736(16)30307-5).
29. Tozawa H., Kanki Y., Suehiro J., Tsutsumi S., Kohro T., Wada Y. et al. Genome-wide approaches reveal functional interleukin-4-inducible STAT6 binding to the vascular cell adhesion molecule 1 promoter. *Mol Cell Biol.* 2011;31(11):2196–2209. <https://doi.org/10.1128/MCB.01430-10>.
30. Barthel S.R., Johansson M.W., McNamee D.M., Mosher D.F. Roles of integrin activation in eosinophil function and the eosinophilic inflammation of asthma. *J Leukoc Biol.* 2008;83(1):1–12. <https://doi.org/10.1189/jlb.0607344>.
31. Shirley M. Dupilumab: First Global Approval. *Drugs.* 2017;77(10):1115–1121. <https://doi.org/10.1007/s40265-017-0768-3>.
32. Dyneva M., Kurbacheva O., Shilovskiy I., Savlevich E., Sokolova A., Kovchina V. et al. Characteristic of systemic and local inflammation in nasal polyps comorbid with asthma. *Special Issue: Abstracts from the European Academy of Allergy and Clinical Immunology Digital Congress, 06–08 June 2020.* 2020;75(S109):1034. <https://doi.org/10.1111/all.14508>.
33. Павлова К.С., Дынева М.Е., Курбачева О.М. НПВП-индуцированные респираторные заболевания: эпидемиология, патогенез, клиническая картина и тактика ведения пациентов. *Российский аллергологический журнал.* 2020;17(3):15–33. Режим доступа: <https://www.elibrary.ru/item.asp?id=44167254>.
34. Bachert C., Han J.K., Desrosiers M., HELLINGS P.W., Amin N., Lee S.E. et al. Efficacy and safety of dupilumab in patients with severe chronic rhinosinusitis with nasal polyps (LIBERTY NP SINUS-24 and LIBERTY NP SINUS-52): results from two multicentre, randomised, double-blind, placebo-controlled, parallel-group phase 3 trials. *Lancet.* 2019;394(10209):1638–1650. [https://doi.org/10.1016/S0140-6736\(19\)31881-1](https://doi.org/10.1016/S0140-6736(19)31881-1).
35. Morjaria J.B., Proiti M., Polosa R. Stratified medicine in selecting biologics for the treatment of severe asthma. *Curr Opin Allergy Clin Immunol.* 2011;11(1):58–63. <https://doi.org/10.1097/ACI.0b013e3283423245>.
36. Parulekar A.D., Diamantb Z., Hanania N.A. Role of biologics targeting type 2 airway inflammation in asthma: What have we learned so far? *Curr Opin Pulm Med.* 2017;23(1):3–11. <https://doi.org/10.1097/MCP.0000000000000343>.
37. Zeidler C., Yosipovitch G., Ständer S. Prurigo nodularis and its management. *Dermatol Clin.* 2018;36(3):189–197. <https://doi.org/10.1016/j.det.2018.02.003>.
38. Schuhknecht B., Marziniak M., Wissel A., Phan N.Q., Pappai D., Dangelmaier J. et al. Reduced intraepidermal nerve fibre density in lesional and nonlesional prurigo nodularis skin as a potential sign of subclinical cutaneous neuropathy. *Br J Dermatol.* 2011;165(1):85–91. <https://doi.org/10.1111/j.1365-2133.2011.10306.x>.
39. Ständer S., Kwon P., Hirman J., Perlman A.J., Weissshaar E., Metz M. et al. Serlopitant reduced pruritus in patients with prurigo nodularis in a phase 2, randomized, placebo-controlled trial. *J Amer Acad Dermatol.* 2019;80(5):1395–402. <https://doi.org/10.1016/j.jaad.2019.01.052>.
40. Qureshi A.A., Abate L.E., Yosipovitch G., Friedman A.J. A systematic review of evidence-based treatments for prurigo nodularis. *J Am Acad Dermatol.* 2019;80(5):756–764. <https://doi.org/10.1016/j.jaad.2018.09.020>.
41. Cevikbas F., Wang X., Akiyama T., Kempkes C., Savinko T., Antal A. et al. A sensory neuron-expressed IL-31 receptor mediates T helper cell-dependent itch: involvement of TRPV1 and TRPA1. *J Allergy Clin Immunol.* 2014;133(2):448–460. <https://doi.org/10.1016/j.jaci.2013.10.048>.
42. Fukushi S., Yamasaki K., Aiba S. Nuclear localization of activated STAT6 and STAT3 in epidermis of prurigo nodularis. *Br J Dermatol.* 2011;165(5):990–996. <https://doi.org/10.1111/j.1365-2133.2011.10498.x>.
43. Goenka S., Kaplan M.H. Transcriptional regulation by STAT6. *Immunol Res.* 2011;50(1):87–96. <https://doi.org/10.1007/s12026-011-8205-2>.
44. Romano C. Safety and Effectiveness of Dupilumab in Prurigo Nodularis. *J Invest Allergol Clin Immunol.* 2021;31(2):162–163. <https://doi.org/10.18176/jiaci.0550>.
45. O'Shea K.M., Aceves S.S., Dellon E.S., Gupta S.K., Spergel J.M., Furuta G.T., Rothenberg M.E. et al. Pathophysiology of eosinophilic esophagitis. *Gastroenterology.* 2018;154(2):333–345. <https://doi.org/10.1053/j.gastro.2017.06.065>.
46. Rothenberg M.E. Molecular, genetic, and cellular bases for treating eosinophilic esophagitis. *Gastroenterology.* 2015;148(6):1143–1157. <https://doi.org/10.1053/j.gastro.2015.02.002>.
47. Hirano I., Aceves S.S. Clinical implications and pathogenesis of esophageal remodeling in eosinophilic esophagitis. *Gastroenterol Clin North Am.* 2014;43(2):297–316. <https://doi.org/10.1016/j.gtc.2014.02.015>.
48. Schoepfer A.M., Safroneeva E., Bussmann C., Kuchen T., Portmann S., Simon H.U. et al. Delay in diagnosis of eosinophilic esophagitis increases risk for stricture formation in a time-dependent manner. *Gastroenterology.* 2013;145(6):1230–1236.e1–2. <https://doi.org/10.1053/j.gastro.2013.08.015>.

49. Dellon E.S., Hirano I. Epidemiology and natural history of eosinophilic esophagitis. *Gastroenterology*. 2018;154(2):319–322.e3. <https://doi.org/10.1053/j.gastro.2017.06.067>.
50. Nicodème F., Hirano I., Chen J., Robinson K., Lin Z., Xiao Y. et al. Esophageal distensibility as a measure of disease severity in patients with eosinophilic esophagitis. *Clin Gastroenterol Hepatol*. 2013;11(9):1101–1107.e1. <https://doi.org/10.1016/j.cgh.2013.03.020>.
51. Arias A., Pérez-Martínez I., Tenías J.M., Lucendo A.J. Systematic review with meta-analysis: the incidence and prevalence of eosinophilic esophagitis in children and adults in population-based studies. *Aliment Pharmacol Ther*. 2016;43(1):3–15. <https://doi.org/10.1111/apt.13441>.
52. Rothenberg M.E., Wen T., Greenberg A., Alban O., Enav B., Hirano I. et al. Intravenous anti-IL-13 mAb QAX576 for the treatment of eosinophilic esophagitis. *J Allergy Clin Immunol*. 2015;135(2):500–507. <https://doi.org/10.1016/j.jaci.2014.07.049>.
53. Hirano I., Dellon E.S., Hamilton J.D., Collins M.H., Peterson K., Chehade M. et al. Efficacy of Dupilumab in a Phase 2 Randomized Trial of Adults with Active Eosinophilic Esophagitis. *Gastroenterology*. 2020;158(1):111–122.e10. <https://doi.org/10.1053/j.gastro.2019.09.042>.
54. Jederlinic P.J., Sicilian L., Gaensler E.A. Chronic eosinophilic pneumonia. A report of 19 cases and a review of the literature. *Medicine (Baltimore)*. 1988;67(3):154–162. <https://doi.org/10.1097/00005792-198805000-00002>.
55. Marchand E., Reynaud-Gaubert M., Lauque D., Durieu J., Tonnel A.B., Cordier J.F. Idiopathic chronic eosinophilic pneumonia. A clinical and follow-up study of 62 cases. The groupe études et de recherche sur les maladies "orphelines" pulmonaires (germ"op). *Medicine (Baltimore)*. 1998;77(5):299–312. <https://doi.org/10.1097/00005792-199809000-00001>.
56. Fowler C., Hoover W. Dupilumab for chronic eosinophilic pneumonia. *Pediatr Pulmonol*. 2020;55(12):3229–3230. <https://doi.org/10.1002/ppul.25096>.

References

1. Ilina N.I., Kurbacheva O.M. Monoclonal antibodies in the treatment of bronchial asthma. *Rossiyskiy allergologicheskiy zhurnal = Russian Journal of Allergy*. 2018;15(3):5–15. (In Russ.) <https://doi.org/10.36691/RJA145>.
2. Corren J. New targeted therapies for uncontrolled asthma. *J Allergy Clin Immunol Pract*. 2019;7(5):1394–1403. <https://doi.org/10.1016/j.jaip.2019.03.022>.
3. Diamant Z., Dahlen S.-E. Type 2 inflammation and the evolving profile of uncontrolled persistent asthma. *Eur Med J*. 2018;3(4):24–33. Available at: <https://www.emjreviews.com/respiratory/symposium/type-2-inflammation-and-the-evolving-profile-of-uncontrolled-persistent-asthma/>.
4. Dyneva M., Kurbacheva O., Shilovskiy I., Kovchina V., Savlevich E., Gaysina A. et al. Analysis of the expression of th-1, th-2, th-17 cytokines in patients with allergic and non-allergic bronchial asthma associated with chronic rhinosinusitis with nasal polyps. *Allergy: European Journal of Allergy and Clinical Immunology, Supplement*. 2019;74(S106):PD0361. Available at: <https://elibrary.ru/item.asp?id=39236801>.
5. Corren J. Role of interleukin-13 in asthma. *Curr Allergy Asthma Rep*. 2013;13(5):415–420. <https://doi.org/10.1007/s11882-013-0373-9>.
6. Murdoch J.R., Lloyd C.M. Chronic inflammation and asthma. *Mutat Res*. 2010;690(1–2):24–39. <https://doi.org/10.1016/j.mrfmmm.2009.09.005>.
7. Fahy J.V. Type 2 inflammation in asthma – present in most, absent in many. *Nat Rev Immunol*. 2015;15(1):57–65. <https://doi.org/10.1038/nri3786>.
8. Vatrella A., Fabozzi I., Calabrese C., Maselli R., Pelaia G. Dupilumab: a novel treatment for asthma. *J Asthma Allergy*. 2014;7:123–130. <https://doi.org/10.2147/JAA.S52387>.
9. Slager R.E., Otulana B.A., Hawkins G.A., Yen Y.P., Peters S.P., Wenzel S.E. et al. IL-4 receptor polymorphisms predict reduction in asthma exacerbations during response to an anti-IL-4 receptor α antagonist. *J Allergy Clin Immunol*. 2012;130(2):516–522. <https://doi.org/10.1016/j.jaci.2012.03.030>.
10. Wills-Karp M., Luyimbazi J., Xu X., Schofield B., Neben T.Y., Karp C.L., Donaldson D.D. Interleukin-13: central mediator of allergic asthma. *Science*. 1998;282(5397):2258–2261. <https://doi.org/10.1126/science.282.5397.2258>.
11. Hart T.K., Blackburn M.N., Brigham-Burke M., Dede K., Al-Mahdi N., Zia-Amirhosseini P., Cook R.M. Preclinical efficacy and safety of pascolizumab (SB 240683): a humanized anti-interleukin-4 antibody with therapeutic potential in asthma. *Clin Exp Immunol*. 2002;130(1):93–100. <https://doi.org/10.1046/j.1365-2249.2002.01973.x>.
12. Wenzel S., Wilbraham D., Fuller R., Getz E.B., Longphre M. Effect of an interleukin-4 variant on late phase asthmatic response to allergen challenge in asthmatic patients: results of two Phase 2a studies. *Lancet*. 2007;370(9596):1422–1431. [https://doi.org/10.1016/S0140-6736\(07\)61600-6](https://doi.org/10.1016/S0140-6736(07)61600-6).
13. Hanaia N.A., Korenblat P., Chapman K.R., Bateman E.D., Kopecky P., Paggiaro P. et al. Efficacy and safety of lebrikizumab in patients with uncontrolled asthma (LAVOLTA I and LAVOLTA II): replicate, Phase 3, randomised, double-blind, placebo-controlled trials. *Lancet Respir Med*. 2016;4(10):781–796. [https://doi.org/10.1016/S2213-2600\(16\)30265-X](https://doi.org/10.1016/S2213-2600(16)30265-X).
14. Panettieri R.A.Jr., Sjobring U., Peterffy A., Wessman P., Bowen K., Piper E. et al. Tralokinumab for severe, uncontrolled asthma (STRATOS 1 and STRATOS 2): two randomised, double-blind, placebo-controlled, Phase 3 clinical trials. *Lancet Respir Med*. 2018;6(7):511–525. [https://doi.org/10.1016/S2213-2600\(18\)30184-X](https://doi.org/10.1016/S2213-2600(18)30184-X).
15. Wollenberg A., Barbarot S., Bieber T., Christen-Zaech S., Deleuran M. et al. Consensus-based European guidelines for treatment of atopic eczema (atopic dermatitis) in adults and children: part I. *J Eur Acad Dermatol Venereol*. 2018;32(5):657–682. <https://doi.org/10.1111/jdv.14891>.
16. Sidbury R., Kodama S. Atopic dermatitis guidelines: Diagnosis, systemic therapy, and adjunctive care. *Clin Dermatol*. 2018;36(5):648–652. <https://doi.org/10.1016/j.clindermatol.2018.05.008>.
17. Wollenberg A., Oranje A., Deleuran M., Simon D., Szalai Z., Kunz B. et al. ETFAD/EADV Eczema task force 2015 position paper on diagnosis and treatment of atopic dermatitis in adult and paediatric patients. *J Eur Acad Dermatol Venereol*. 2016;30(5):729–747. <https://doi.org/10.1111/jdv.13599>.
18. Lifshitz C. The impact of atopic dermatitis on quality of life. *Ann Nutr Metab*. 2015;66(1 Suppl):34–40. <https://doi.org/10.1159/000370226>.
19. Diamant T., Simpson E.L., Deleuran M., Kataoka Y., Chen Z., Gadkari A. et al. Efficacy and safety of dupilumab monotherapy in adults with moderate-to-severe atopic dermatitis: a pooled analysis of two phase 3 randomized trials (LIBERTY AD SOLO 1 and LIBERTY AD SOLO 2). *J Dermatol Sci*. 2019;94(2):266–275. <https://doi.org/10.1016/j.jdermsci.2019.02.002>.
20. Blauvelt A., de Bruin-Weller M., Gooderham M., Cather J.C., Weisman J., Pariser D. et al. Long-term management of moderate-to-severe atopic dermatitis with dupilumab and concomitant topical corticosteroids (LIBERTY AD CHRONOS): a 1-year, randomised, double-blinded, placebo-controlled, phase 3 trial. *Lancet*. 2017;389(10086):2287–2303. [https://doi.org/10.1016/S0140-6736\(17\)31191-1](https://doi.org/10.1016/S0140-6736(17)31191-1).
21. Paller A.S., Bansal A., Simpson E.L., Boguniewicz M., Blauvelt A., Siegfried E.C. et al. Clinically Meaningful Responses to Dupilumab in Adolescents with Uncontrolled Moderate-to-Severe Atopic Dermatitis: Post-hoc Analyses from a Randomized Clinical Trial. *Am J Clin Dermatol*. 2020;21(1):119–131. <https://doi.org/10.1007/s40257-019-00478-y>.
22. Kurbacheva O.M., Dyneva M.E., Shilovskiy I.P., Savlevich E.L., Kovchina V.I., Nikol'skiy A.A. et al. Pathogenetic molecular mechanisms of chronic rhinosinusitis with nasal polyps associated with asthma. *Pulmonologiya = Russian Pulmonology*. 2021;31(1):7–19. (In Russ.) <https://doi.org/10.18093/0869-0189-2021-31-1-7-19>.
23. Kamaltynova E.M., Deev I.A., Belonogova E.G. Comparative epidemiological characteristics of bronchial asthma according to the program "International Study of Asthma and Allergy in children" (International Study of Asthma and Allergy in Childhood). *Byulleten' Sibirskoy Meditsiny = Bulletin of Siberian Medicine*. 2009;8(4):92–97. (In Russ.) Available at: <https://www.elibrary.ru/item.asp?id=12966144>.
24. Nenashva N.M. The role of biomarkers in diagnosis and treatment of asthma. *Prakticheskaya pulmonologiya = Practical Pulmonology*. 2017;4(3):3–9. (In Russ.) Available at: <https://www.elibrary.ru/item.asp?id=32734820>.
25. Nenashva N.M. Phenotypes of bronchial asthma and the choice of therapy. *Prakticheskaya pulmonologiya = Practical Pulmonology*. 2014;2(2):2–11. (In Russ.) Available at: <https://www.elibrary.ru/item.asp?id=23102918>.
26. Busse W.W., Maspero J.F., Rabe K.F., Papi A., Wenzel S.E., Ford L.B. et al. Liberty Asthma QUEST: Phase 3 Randomized, Double-Blind, Placebo-Controlled, Parallel-Group Study to Evaluate Dupilumab Efficacy/Safety in Patients with Uncontrolled, Moderate-to-Severe Asthma. *Adv Ther*. 2018;35(5):737–748. <https://doi.org/10.1007/s12325-018-0702-4>.
27. Rabe K.F., Nair P., Brusselle G., Maspero J.F., Castro M., Sher L. et al. Efficacy and safety of dupilumab in glucocorticoid-dependent severe asthma. *N Engl J Med*. 2018;378(26):2475–2485. <https://doi.org/10.1056/NEJMoa1804093>.
28. Wenzel S., Castro M., Corren J., Maspero J., Wang L., Zhang B. et al. Dupilumab efficacy and safety in adults with uncontrolled persistent asthma despite use of medium-to-high-dose inhaled corticosteroids plus a long-acting β_2 agonist: a randomised double-blind placebo-controlled pivotal phase 2b dose-ranging trial. *Lancet*. 2016;388(10039):31–44. [https://doi.org/10.1016/S0140-6736\(16\)30307-5](https://doi.org/10.1016/S0140-6736(16)30307-5).
29. Tozawa H., Kanki Y., Suehiro J., Tsutsumi S., Kohro T., Wada Y. et al. Genome-wide approaches reveal functional interleukin-4-inducible STAT6 binding to the vascular cell adhesion molecule 1 promoter. *Mol Cell Biol*. 2011;31(11):2196–2209. <https://doi.org/10.1128/MCB.01430-10>.
30. Barthel S.R., Johansson M.W., McNamee D.M., Mosher D.F. Roles of integrin activation in eosinophil function and the eosinophilic inflammation of asthma. *J Leukoc Biol*. 2008;83(1):1–12. <https://doi.org/10.1189/jlb.0607344>.
31. Shirley M. Dupilumab: First Global Approval. *Drugs*. 2017;77(10):1115–1121. <https://doi.org/10.1007/s40265-017-0768-3>.
32. Dyneva M., Kurbacheva O., Shilovskiy I., Savlevich E., Sokolova A., Kovchina V. et al. Characteristic of systemic and local inflammation in nasal polyps comorbid with asthma. *Special Issue: Abstracts from the European Academy of Allergy and Clinical Immunology Digital Congress, 06–08 June 2020*. 2020;75(S109):1034. <https://doi.org/10.1111/all.14508>.

33. Pavlova K.S., Dyneva M.E., Kurbacheva O.M. Non-steroidal anti-inflammatory drugs (NSAID) – exacerbated respiratory disease: epidemiology, pathogenesis, clinical findings and management. *Rossiyskiy allergologicheskii zhurnal = Russian Journal of Allergy*. 2020;17(3):15–33. (In Russ.) <https://www.elibrary.ru/item.asp?id=44167254>.
34. Bachert C., Han J.K., Desrosiers M., Hellings P.W., Amin N., Lee S.E. et al. Efficacy and safety of dupilumab in patients with severe chronic rhinosinusitis with nasal polyps (LIBERTY NP SINUS-24 and LIBERTY NP SINUS-52): results from two multicentre, randomised, double-blind, placebo-controlled, parallel-group phase 3 trials. *Lancet*. 2019;394(10209):1638–1650. [https://doi.org/10.1016/S0140-6736\(19\)31881-1](https://doi.org/10.1016/S0140-6736(19)31881-1).
35. Morjaria J.B., Proiti M., Polosa R. Stratified medicine in selecting biologics for the treatment of severe asthma. *Curr Opin Allergy Clin Immunol*. 2011;11(1):58–63. <https://doi.org/10.1097/ACI.0b013e3283423245>.
36. Parulekar A.D., Diamantb Z., Hanania N.A. Role of biologics targeting type 2 airway inflammation in asthma: What have we learned so far? *Curr Opin Pulm Med*. 2017;23(1):3–11. <https://doi.org/10.1097/MCP.0000000000000343>.
37. Zeidler C., Yosipovitch G., Ständer S. Prurigo nodularis and its management. *Dermatol Clin*. 2018;36(3):189–197. <https://doi.org/10.1016/j.det.2018.02.005>.
38. Schuhknecht B., Marziniak M., Wissel A., Phan N.Q., Pappai D., Dangelmaier J. et al. Reduced intraepidermal nerve fibre density in lesional and nonlesional prurigo nodularis skin as a potential sign of subclinical cutaneous neuropathy. *Br J Dermatol*. 2011;165(1):85–91. <https://doi.org/10.1111/j.1365-2133.2011.10306.x>.
39. Ständer S., Kwon P., Hirman J., Perlman A.J., Weisshaar E., Metz M. et al. Serlopitant reduced pruritus in patients with prurigo nodularis in a phase 2, randomized, placebo-controlled trial. *J Amer Acad Dermatol*. 2019;80(5):1395–402. <https://doi.org/10.1016/j.jaad.2019.01.052>.
40. Qureshi A.A., Abate L.E., Yosipovitch G., Friedman A.J. A systematic review of evidence-based treatments for prurigo nodularis. *J Am Acad Dermatol*. 2019;80(3):756–764. <https://doi.org/10.1016/j.jaad.2018.09.020>.
41. Cevikbas F., Wang X., Akiyama T., Kempkes C., Savinko T., Antal A. et al. A sensory neuron-expressed IL-31 receptor mediates T helper cell-dependent itch: involvement of TRPV1 and TRPA1. *J Allergy Clin Immunol*. 2014;133(2):448–460. <https://doi.org/10.1016/j.jaci.2013.10.048>.
42. Fukushi S., Yamasaki K., Aiba S. Nuclear localization of activated STAT6 and STAT3 in epidermis of prurigo nodularis. *Br J Dermatol*. 2011;165(5):990–996. <https://doi.org/10.1111/j.1365-2133.2011.10498.x>.
43. Goenka S., Kaplan M.H. Transcriptional regulation by STAT6. *Immunity Res*. 2011;50(1):87–96. <https://doi.org/10.1007/s12026-011-8205-2>.
44. Romano C. Safety and Effectiveness of Dupilumab in Prurigo Nodularis. *J Invest Allergol Clin Immunol*. 2021;31(2):162–163. <https://doi.org/10.18176/jiaci.0550>.
45. O'Shea K.M., Aceves S.S., Dellon E.S., Gupta S.K., Spergel J.M., Furuta G.T., Rothenberg M.E. et al. Pathophysiology of eosinophilic esophagitis. *Gastroenterology*. 2018;154(2):333–345. <https://doi.org/10.1053/j.gastro.2017.06.065>.
46. Rothenberg M.E. Molecular, genetic, and cellular bases for treating eosinophilic esophagitis. *Gastroenterology*. 2015;148(6):1143–1157. <https://doi.org/10.1053/j.gastro.2015.02.002>.
47. Hirano I., Aceves S.S. Clinical implications and pathogenesis of esophageal remodeling in eosinophilic esophagitis. *Gastroenterol Clin North Am*. 2014;43(2):297–316. <https://doi.org/10.1016/j.gtc.2014.02.015>.
48. Schoepfer A.M., Safroneeva E., Bussmann C., Kuchen T., Portmann S., Simon H.U. et al. Delay in diagnosis of eosinophilic esophagitis increases risk for stricture formation in a time-dependent manner. *Gastroenterology*. 2013;145(6):1230–1236.e1–2. <https://doi.org/10.1053/j.gastro.2013.08.015>.
49. Dellon E.S., Hirano I. Epidemiology and natural history of eosinophilic esophagitis. *Gastroenterology*. 2018;154(2):319–322.e3. <https://doi.org/10.1053/j.gastro.2017.06.067>.
50. Nicodème F., Hirano I., Chen J., Robinson K., Lin Z., Xiao Y. et al. Esophageal distensibility as a measure of disease severity in patients with eosinophilic esophagitis. *Clin Gastroenterol Hepatol*. 2013;11(9):1101–1107.e1. <https://doi.org/10.1016/j.cgh.2013.03.020>.
51. Arias Á, Pérez-Martínez I., Tenías J.M., Lucendo A.J. Systematic review with meta-analysis: the incidence and prevalence of eosinophilic esophagitis in children and adults in population-based studies. *Aliment Pharmacol Ther*. 2016;43(1):3–15. <https://doi.org/10.1111/apt.13441>.
52. Rothenberg M.E., Wen T., Greenberg A., Alpan O., Enav B., Hirano I. et al. Intravenous anti-IL-13 mAb QAX576 for the treatment of eosinophilic esophagitis. *J Allergy Clin Immunol*. 2015;135(2):500–507. <https://doi.org/10.1016/j.jaci.2014.07.049>.
53. Hirano I., Dellon E.S., Hamilton J.D., Collins M.H., Peterson K., Chehade M. et al. Efficacy of Dupilumab in a Phase 2 Randomized Trial of Adults with Active Eosinophilic Esophagitis. *Gastroenterology*. 2020;158(1):111–122.e10. <https://doi.org/10.1053/j.gastro.2019.09.042>.
54. Jederlinic P.J., Sicilian L., Gaensler E.A. Chronic eosinophilic pneumonia. A report of 19 cases and a review of the literature. *Medicine (Baltimore)*. 1988;67(3):154–162. <https://doi.org/10.1097/00005792-198805000-00002>.
55. Marchand E., Reynaud-Gaubert M., Lauque D., Durieu J., Tonnel A.B., Cordier J.F. Idiopathic chronic eosinophilic pneumonia. A clinical and follow-up study of 62 cases. The groupe d'études et de recherche sur les maladies "orphanes" pulmonaires (germ"o"p). *Medicine (Baltimore)*. 1998;77(5):299–312. <https://doi.org/10.1097/00005792-199809000-00001>.
56. Fowler C., Hoover W. Dupilumab for chronic eosinophilic pneumonia. *Pediatr Pulmonol*. 2020;55(12):3229–3230. <https://doi.org/10.1002/ppul.25096>.

Вклад авторов

Концепция и дизайн исследования – Дынева М.Е., Курбачева О.М.
 Сбор и обработка материала – Дынева М.Е.
 Написание текста – Дынева М.Е.
 Редактирование – Ильина Н.И., Курбачева О.М.

Contribution of authors

The concept and design of the study – Miramgul E. Dyneva, Oksana M. Kurbacheva
 Collection and processing of material – Miramgul E. Dyneva
 Text writing – Miramgul E. Dyneva
 Editing – Natalia I. Ilina, Oksana M. Kurbacheva

Информация об авторах:

Курбачева Оксана Михайловна, д.м.н., профессор, заведующая отделением «Бронхиальная астма», Государственный научный центр «Институт иммунологии»; 115522, Россия, Москва, Каширское шоссе, д. 24; kurbacheva@gmail.com
Дынева Мирангуль Есенгельдыевна, к.м.н., младший научный сотрудник, Государственный научный центр «Институт иммунологии»; 115522, Россия, Москва, Каширское шоссе, д. 24; amanturliva.miramgul@mail.ru
Ильина Наталья Ивановна, д.м.н., профессор, главный врач, Государственный научный центр «Институт иммунологии»; 115522, Россия, Москва, Каширское шоссе, д. 24; instimmun@yandex.ru

Information about the authors:

Oksana M. Kurbacheva, Dr. Sci. (Med.), Professor, Head of the Asthma Department, National Research Center – Institute of Immunology; 24, Kashirskoe Shosse, Moscow, 115522, Russia; kurbacheva@gmail.com
Miramgul E. Dyneva, Cand. Sci. (Med.), Junior Researcher, National Research Center – Institute of Immunology; 24, Kashirskoe Shosse, Moscow, 115522, Russia; amanturliva.miramgul@mail.ru
Natalia I. Ilina, Dr. Sci. (Med.), Professor, Head Physician, National Research Center – Institute of Immunology; 24, Kashirskoe Shosse, Moscow, 115522, Russia; instimmun@yandex.ru